



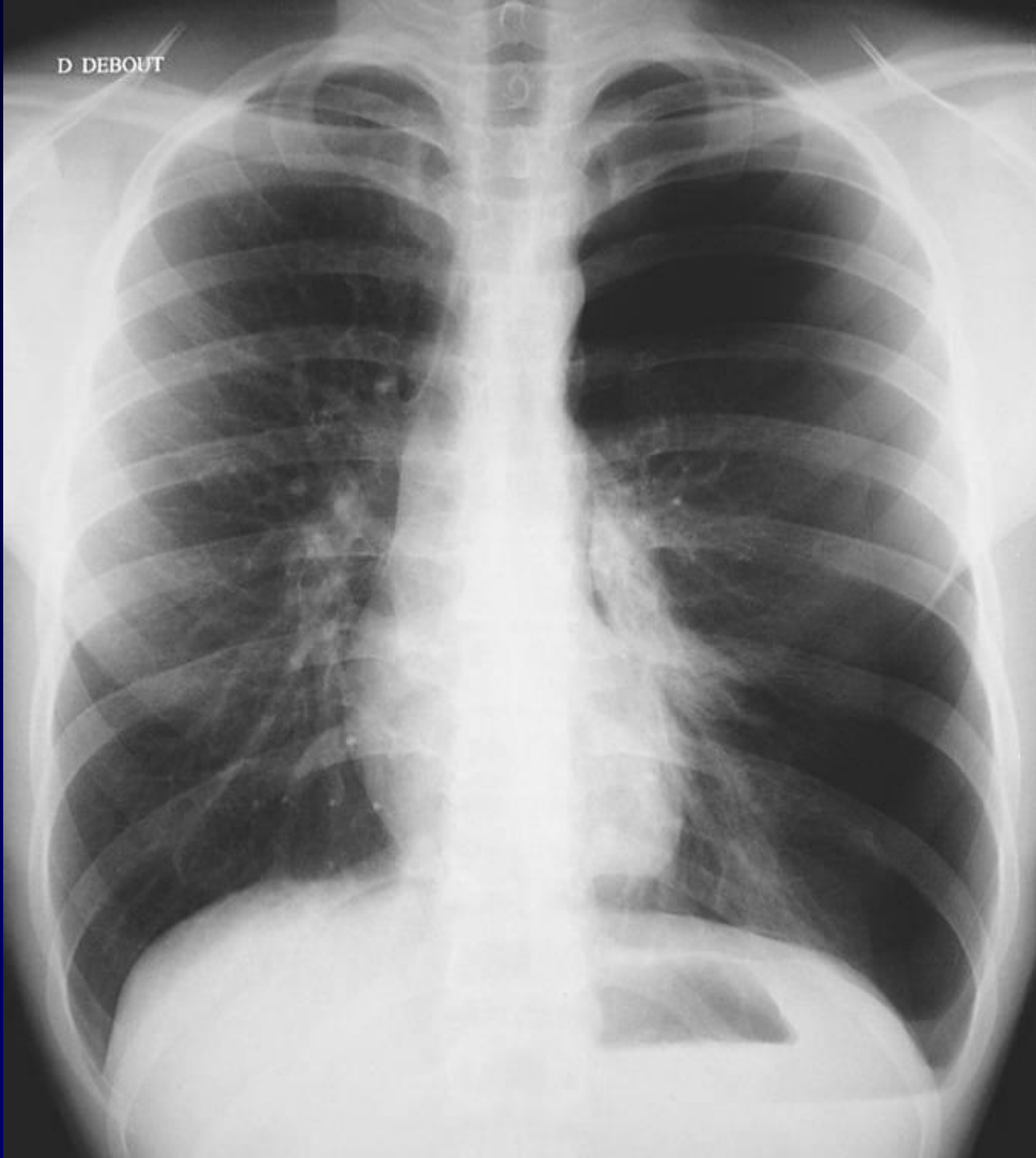**M EL HAJJAM
P LACOMBE**

Homme de 24 ans

**Douleur thoracique gauche brutale au cours
d'un match de Football**



D DEBOUT



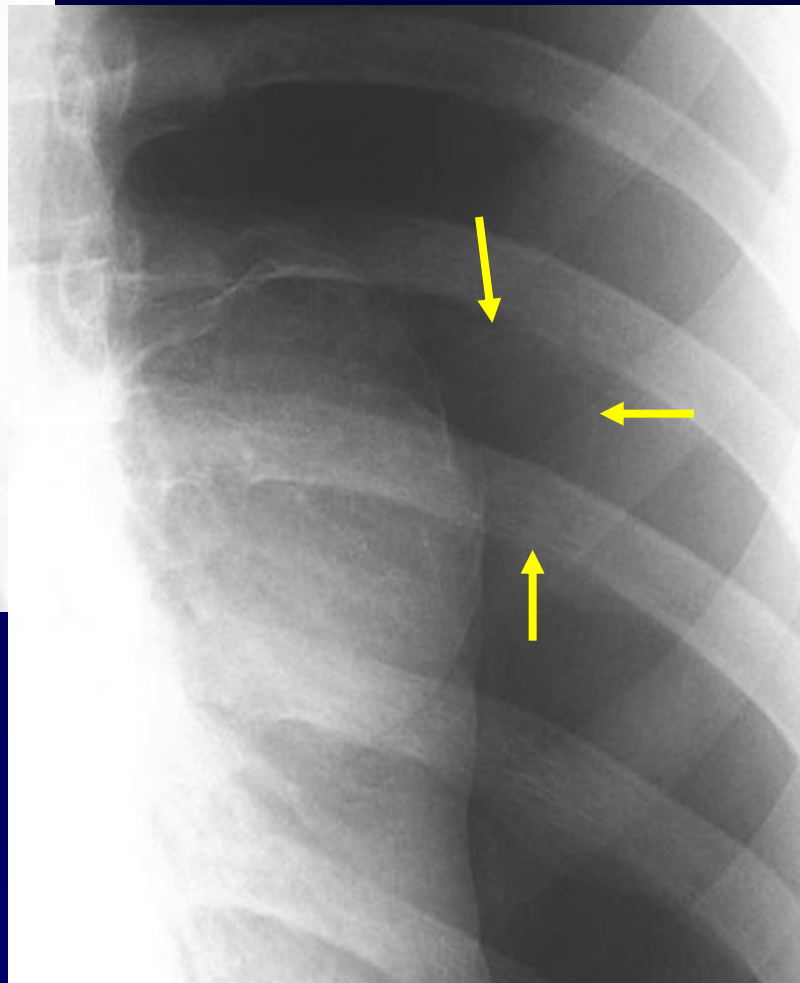
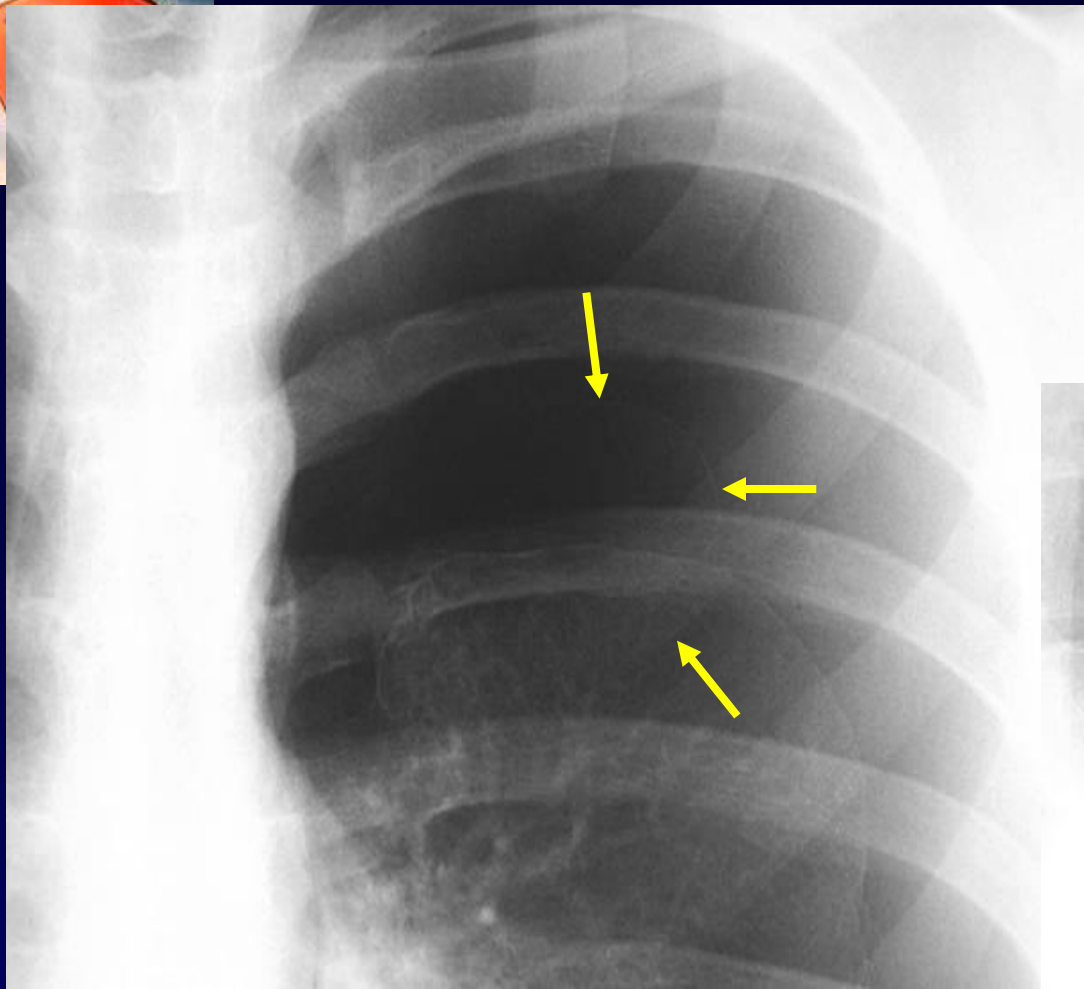


Diagnostic ?



Diagnostic

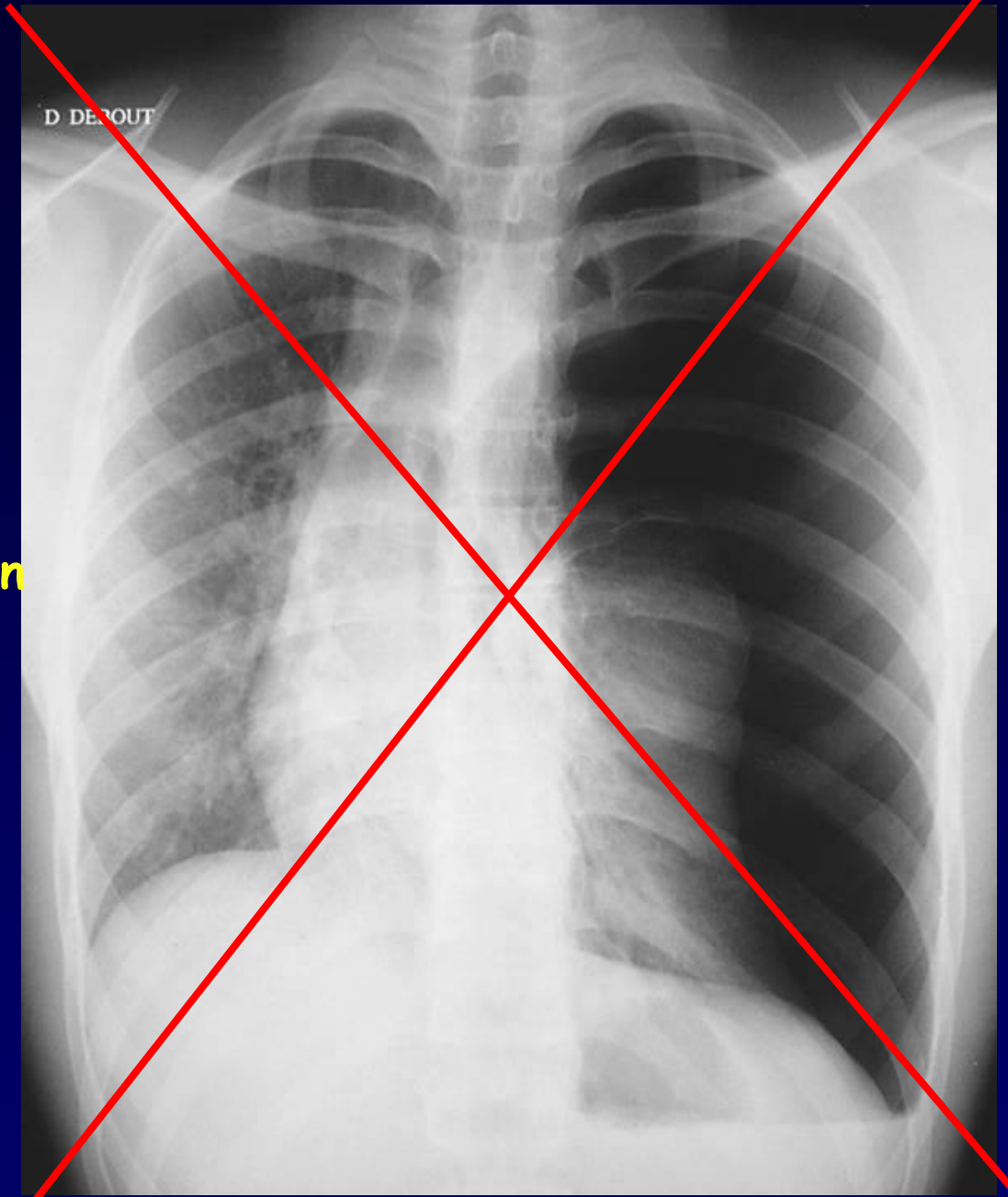
Hydro-pneumothorax gauche

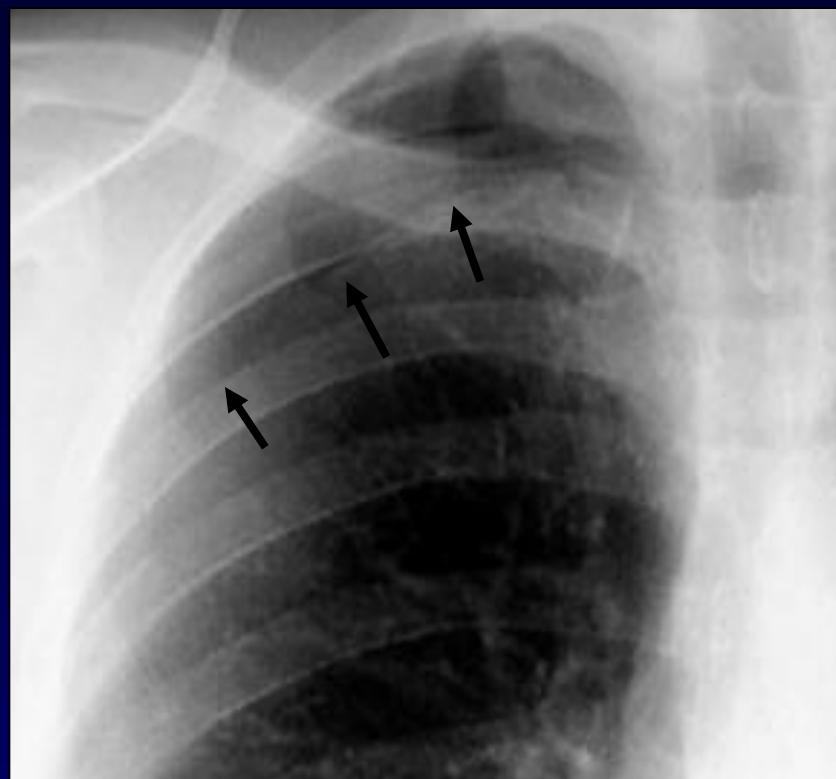
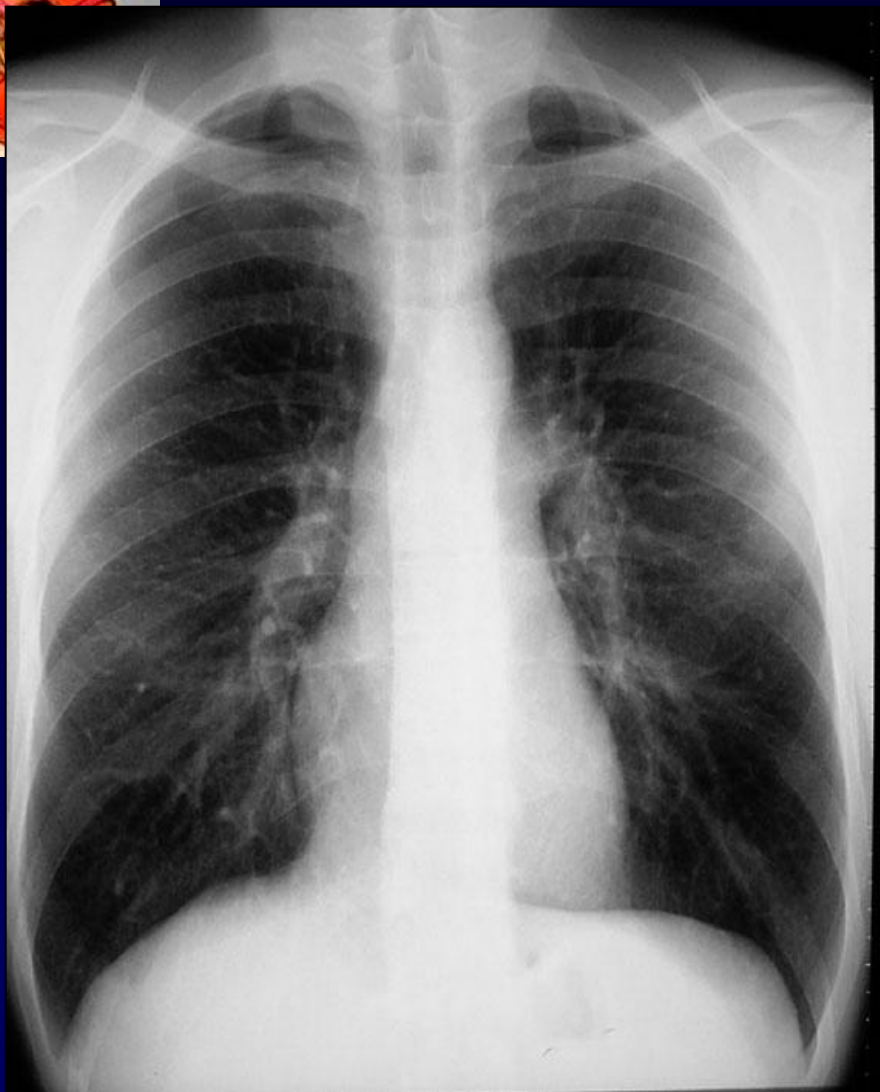
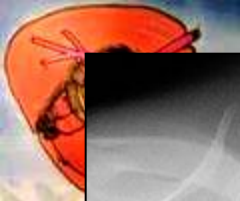


**Pneumothorax gauche
Par rupture de blebs**



Dans cette situation
Pas de cliché en expiration





Petit pneumothorax apical droit

Penser au cliché en expiration pour sensibiliser la détection des petits pneumothorax !